

## ESTABELECENDO PROCESSOS PARA REDUZIR CLAUDICAÇÃO

Através do registro das lesões e da região do casco onde elas ocorrem, os produtores podem implementar um plano de tratamento mais objetivo e identificar ao longo do tempo quais são as lesões mais prevalentes em seus rebanhos.

### IDENTIFICAÇÃO

A identificação e registro correto das lesões observadas.

### REGISTRAR

Registrar a região do casco onde ocorre a lesão ajuda a determinar a causa do problema.

### TRATAMENTO

O tratamento adequado para os diferentes tipos de lesões e um plano de ação corretivo deve reduzir a prevalência.

### Fatores de riscos para lesões não infecciosas

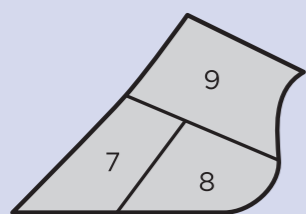
- Falta de casqueamento ou casqueamento incorreto.
- Vacas gastando mais de 3 horas por dia em pé na sala de ordenha, no curral e/ou muito tempo trancada em canzil.
- Desenho incorreto das camas causando desconforto.
- Pouco tempo disponível para vaca deitar.
- Acesso limitado ao alimento devido a superlotação ou por falta de espaço de cocho.
- Piso que favorece o desgaste excessivo dos cascos.
- Fatores nutricionais, como quantidade excessiva de carboidratos fermentáveis no rúmen, falta de fibra efetiva, quantidade excessiva de proteína, seleção de alimentos da dieta, inconsistência na frequência de alimentação e balanceamento inadequado de microminerais.
- Desordens metabólicas pós parto como febre do leite e cetose.
- Estresse calórico, resultando em baixo pH ruminal e vacas gastando mais tempo em pé.
- Transição abrupta (ambiente e nutricional) do período seco para lactação.

### Fatores de riscos para lesões infecciosas

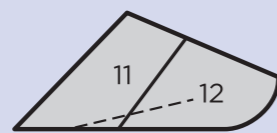
- Ambiente úmido.
- Más condições de higiene de patas.
- Presença de animais infectados no rebanho.
- Manejo inadequado de pedilúvio.

Independente da lesão ser de natureza infecciosa ou não infecciosa, um fator importante que contribui para o sucesso na **redução da claudicação é o tratamento rápido e eficaz de todas as lesões o mais cedo possível.**

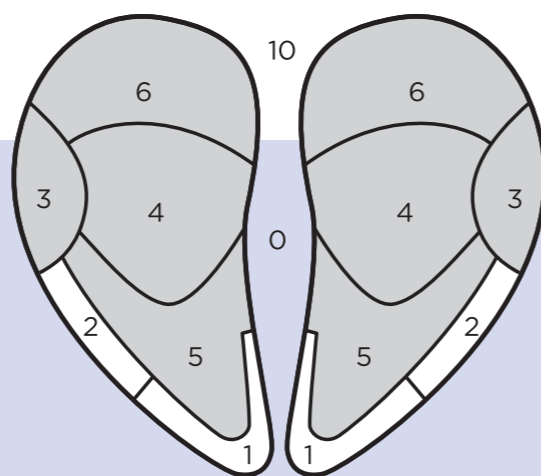
### REGIÕES DO CASCO



VISÃO ABAXIAL (EXTERNA)



VISÃO AXIAL (INTERNA)



Para obter mais informações, entre em contato com seu representante Zinpro ou visite a página na internet [zinpro.com/dairy](http://zinpro.com/dairy)



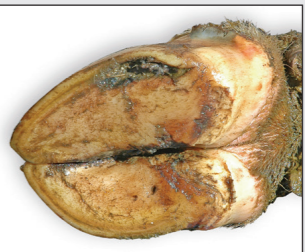FIRSTSTEP®



## IDENTIFICAÇÃO DAS LESÕES DE CASCOS EM BOVINOS DE LEITE

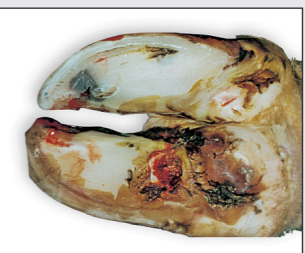

# IDENTIFICAÇÃO DE LESÕES DE CASCOS BOVINOS



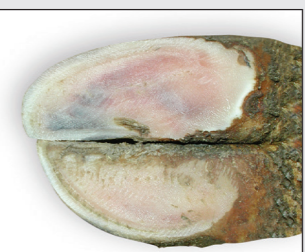**LESÃO DA LINHA BRANCA (LB)**  
Também conhecida: Doença de Linha Branca, Fissura de Linha Branca, Abcesso de Linha Branca  
**Região afetada: 1, 2, 3**

- SINAIS COMUNS:**
- Em casos moderados, ocorre separação na união entre a sola e a parede do casco
  - Em casos graves, formam abcessos, geralmente na união entre talão-sola-parade (região 3)



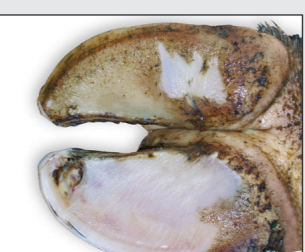**ÚLCERA DE SOLA (US)**  
Também conhecida: Pododermatite Circunscrita  
**Região afetada: 4**

- SINAIS COMUNS:**
- Ferida aberta (defeito erosivo no tecido córneo) ocorre na junção sola-talão na face interna da unha lateral dos posteriores
  - Costuma ocorrer em ambos posteriores (quando presente)



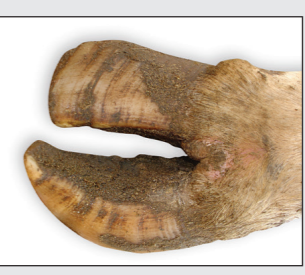**HEMORRAGIA DE SOLA (HS)**  
Também conhecida: Hematoma da Sola  
**Região afetada: 4, 5, 6**

- SINAIS COMUNS:**
- Coloração vermelha (ou azul) de leve a intensa na sola
  - Não deve ser confundida com a pigmentação escura natural da unha



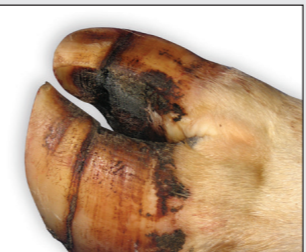**ÚLCERA DE PINÇA (UP)**  
Também conhecida: Necrose Digital  
**Região afetada: 1**

- SINAIS COMUNS:**
- Coloração negra, sanguinolenta e/ou ruptura da linha branca na ponta da unha
  - Causada por rotação do osso podal dentro da unha, pressionando para baixo a sola ou a sola fina



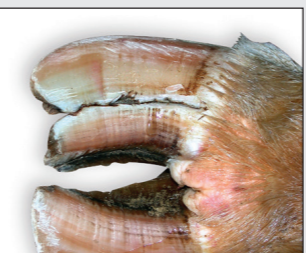**UNHA EM SACA-ROLHAS (SR)**  
Também conhecida: Unha em Tesoura  
**Região afetada: 7**

- SINAIS COMUNS:**
- Rápido crescimento irregular da unha com rotação
  - Deslocamento da sola para dentro e para trás
  - Causa dificuldade em caminhar




**FISSURA HORIZONTAL (FH)**  
Também conhecida: Fissura Horizontal da Parede  
**Região afetada: 7, 8**

- SINAIS COMUNS:**
- Fissura, greta e até ruptura da parede da unha, paralela à linha do pelo
  - Por estresse nutricional / metabólico



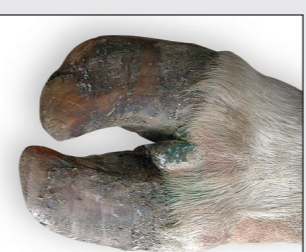**FISSURA VERTICAL (FV)**  
Também conhecida: Fissura Vertical da Parede  
**REGIÃO AFETADA: 7, 8**

- SINAIS COMUNS:**
- Separação vertical na face frontal ou lateral da unha
  - Ocorre sobretudo nas unhas dianteiras externas



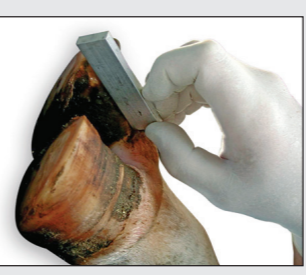**FISSURA AXIAL (FA)**  
Também conhecida: Fissura da Parede Axial  
**Região afetada: 11, 12**

- SINAIS COMUNS:**
- Sulco profundo na superfície interna da unha, paralelo à parede frontal
  - Sangramento pode indicar presença de lesão
  - Manqueira leve a grave



**HIPERPLASIA INTERDIGITAL (HI)**  
Também conhecida: Gabarro, Tiloma, Fibroma, Crescimento Interdigital  
**Região afetada: 0**

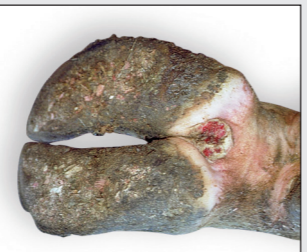- SINAIS COMUNS:**
- Rápido crescimento da pele e/ou tecido entre os dedos, formando uma massa firme
  - Possível infecção secundária com lesão grave



**SOLA FINA (SF)**  
Regiões afetada: 4, 5  
**SINAIS COMUNS:**


- Sola fina e flexível quando pressionada
- Causada por insuficiente comprimento da unha, excessivo desgastes ou corte exagerado
- O comprimento mínimo da unha é 7,5 cm (não aplicável a animais com PV<400Kg)

# INFECCIOSAS



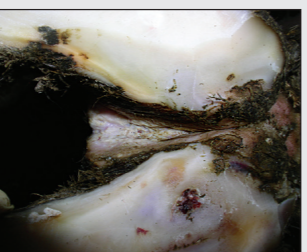
**DERMATITE DIGITAL (DD)**  
Também conhecida: Verruga de Casco, Doença de Mortellaro  
**Região afetada: 9, 10**

- SINAIS COMUNS:**
- Ferida de crescimento circular vermelha vivo ou preta sobre os bulbos dos talões, com bordas formando um anel branco opaco ou protuberância rígida, fina, com pelos, como verruga ou ferida
  - Animais afetados relutam caminhar ou mancam



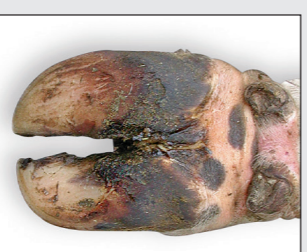**EROSÃO DE TALÃO (ET)**  
**Região afetada: 6**

- SINAIS COMUNS:**
- Erosão grave de talão com depressões irregulares ou cavidades em forma "V" causando manqueira
  - Instabilidade da unha devido a perda de tecido córneo resultando em distribuição irregular do peso ao caminhar
  - Aumento da dor com agravamento da erosão



**DERMATITE INTERDIGITAL (DI)**  
**Região afetada: 0, 10**

- SINAIS COMUNS:**
- Destruição da pele com exsudato entre as unhas
  - Fendas no bulbo do talão levando a contusão e ulceração do corium



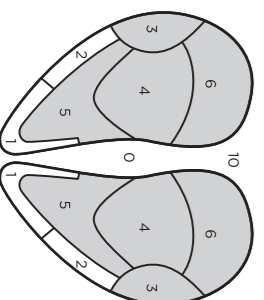
**FLEGMÃO INTERDIGITAL (FI)**  
Também conhecida: "Foot Rot", Necrobacillosis Interdigital  
**Região afetada: 9**

- SINAIS COMUNS:**
- Inflamação homogênea de toda pata, incluindo os dedos acessórios
  - Separação dos digitos, infecção produz muito mau cheiro
  - Os animais provavelmente apresentam febre

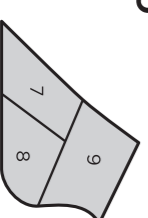
## LEGENDA DAS LESÕES

- |                            |                               |
|----------------------------|-------------------------------|
| Lesão de Linha Branca (LB) | Fissura Axial (FA)            |
| Úlcera de Sola (US)        | Hiperplasia Interdigital (HI) |
| Hemorragia de Sola (HS)    | Sola Fina (SF)                |
| Úlcera de Pinça (UP)       | Dermatite Digital (DD)        |
| Unha em Saca Rolha (SR)    | Erosão de Talão (ET)          |
| Fissura Horizontal (FH)    | Dermatite Interdigital (DI)   |
| Fissura Vertical (FV)      | Flegmão Interdigital (FI)     |

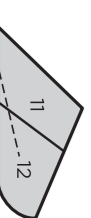
## REGIÕES DO CASCO



VISTA DE BAIXO



VISÃO ABAXIAL (EXTERNA)



VISÃO AXIAL (INTERNA)



**FIRSTSTEP**

Este material foi desenvolvido em conjunto pela Zinpro Corporation e pelo Comitê Internacional de Claudicação. Fotos gentilmente cedidas por: R. Acuña, C. Bergsten, S. Berry, K. Burgil, L. De Vecchis, A. Gonzalez, P. Greenough, J. Koffler, J. Malmo, R. Pijl, J. Shearer, F. Sutton